N° 12

10

L'ASPIRATION-SUCCION

DANS

L'EXTRACTION MYOPIQUE DU CRISTALLIN

THÈSE

Présentée et publiquement soutenue à la Faculté de Médecine de Montpellier

Le 27 Novembre 1901

PAR

Eric SÖDERLINDH

Né à Cette, le 18 Mars 1878
Externe des hôpitaux (Concours 1898)
Aide de Clinique Ophtalmologique
Lauréat de la Faculté de Médecine (Médaille d'argent, concours 1899)

Pour obtenir le grade de Docteur en Médecine

MONTPELLIER
IMPRIMERIE DELORD-BOEHM ET MARTIAL
Éditeurs du Nouveau Montpellier Médical.

1901

PERSONNEL DE LA FACULTÉ

MM. MAIRET (✻) ..... Doyen
FORGUE ..... Assesseur

PROFESSEURS :

Hygiène	MM. BERTIN-SANS (✻)
Clinique médicale	GRASSET (✻)
Clinique chirurgicale	TEDENAT.
Clinique obstétricale et Gynécologie	GRYNFELTT
— Charg. du Cours, M. VALLOIS.	
Thérapeutique et Matière médicale	HAMELIN (✻).
Clinique médicale	CARRIEU.
Clinique des maladies mentales et nerveuses	MAIRET (✻).
Physique médicale	IMBERT.
Botanique et Histoire naturelle médicale	GRANEL.
Clinique chirurgicale	FORGUE.
Clinique ophtalmologique	TRUC.
Chimie médicale et Pharmacie	VILLE.
Physiologie	HEDON.
Histologie	VIALLETON.
Pathologie interne	DUCAMP.
Anatomie	GILIS.
Opérations et Appareils	ESTOR.
Microbiologie	RODET.
Médecine légale et Toxicologie	SARDA.
Clinique des maladies des enfants	BAUMEL.
Anatomie pathologique	BOSC.

Doyen honoraire : M. VIALLETON.
Professeurs honoraires : MM. JAUMES, PAULET (O. ✻).

CHARGÉS DE COURS COMPLÉMENTAIRES

Accouchements	MM. PUECH, agrégé.
Clinique ann. des mal. syphil. et cutanées	BROUSSE, agrégé.
Clinique annexe des maladies des vieillards	VIRES, agrégé.
Pathologie externe	DE ROUVILLE, agrégé.
Pathologie générale	RAYMOND, agrégé.

AGRÉGÉS EN EXERCICE

MM. BROUSSE.	MM. VALLOIS.	MM. L. IMBERT.
RAUZIER.	MOURET.	H. BERTIN-SANS.
MOITESSIER.	GALAVIELLE.	VEDEL.
DE ROUVILLE.	RAYMOND.	JEANBRAU.
PUECH.	VIRES.	POUJOL.

MM. H. GOT, *Secrétaire.*

EXAMINATEURS DE LA THÈSE

MM. TRUC, *président.*	MM. IMBERT (Léon), Agrégé.
FORGUE, Professeur	JEANBRAU, Agrégé.

La Faculté de Médecine de Montpellier déclare que les opinions émises dans les Dissertations qui lui sont présentées doivent être considérées comme propres à leur auteur; qu'elle n'entend leur donner aucune approbation ni improbation.

A MA FIANCÉE

A MES PARENTS

E. Soderlindh.

A MON PRÉSIDENT DE THÈSE

MONSIEUR LE DOCTEUR TRUC

PROFESSEUR DE CLINIQUE OPHTALMOLOGIQUE

E. SODERLINDH.

L'ASPIRATION-SUCCION

DANS

L'EXTRACTION MYOPIQUE DU CRISTALLIN

INTRODUCTION

Ce n'est guère que depuis quelque dix ans que le traitement opératoire de la myopie par la suppression du cristallin transparent a pris place dans la thérapeutique oculaire. Tour à tour préconisée par certains auteurs et rejetée par d'autres comme dangereuse et presque coupable, cette opération paraît aujourd'hui avoir fait ses preuves et acquis droit de cité.

Jusqu'à ces dernières années, deux méthodes opératoires se partageaient et résumaient la technique de cette intervention. On faisait la discision simple, réservée en général aux sujets jeunes, en laissant la cataracte ainsi produite se résorber d'elle-même ; ou bien, après une ou deux discisions préalables, on pratiquait l'extraction simple ou combinée.

Mais chacune de ces deux méthodes présente de nombreux inconvénients. La première, infidèle et capricieuse, demande beaucoup de temps, pour aboutir souvent à un médiocre résultat. La seconde, difficile à appliquer à une cataracte molle, ne permet le plus souvent qu'une toilette pupillaire incomplète et ne donne, par conséquent, aussi que

des résultats peu satisfaisants. L'iridectomie, complément habituel et presque nécessaire de l'extraction, avait, en outre, l'inconvénient de réduire l'acuité et de déprécier la physionomie.

Frappés par l'insuffisance de ces deux méthodes et séduits par les bons résultats que donne l'aspiration-succion dans les cataractes molles, deux auteurs, Frœlich et Rogman, eurent l'idée d'en étendre l'application à l'extraction du cristallin myopique. Les résultats qu'ils publièrent, en 1898, furent tout à fait satisfaisants.

En même temps que les deux auteurs cités plus haut et pour les mêmes raisons qu'eux, notre maître, M. le professeur Truc, avait également eu l'idée de pratiquer par succion l'extraction du cristallin opératoirement cataracté chez les forts myopes. Nous avons eu plusieurs fois l'occasion de lui voir faire ainsi l'aspiration-succion durant notre passage à la Clinique ophtalmologique de Montpellier. Elle a donné entre ses mains des résultats qui la mettent bien au-dessus de l'extraction simple ou combinée, et, empruntant l'expérience de notre Maître, nous voudrions aider à en vulgariser l'emploi.

Notre travail se divise en quatre parties : dans la première, nous indiquerons l'historique de la méthode. Un second chapitre comprendra les observations que nous avons pu recueillir. Nous fondant sur ces documents, nous indiquerons dans la troisième partie la technique, les accidents et complications de l'opération ; enfin, le quatrième chapitre sera consacré à l'étude des indications et des résultats.

Avant d'entrer dans notre sujet, nous tenons à remplir un devoir qui, pour nous, se double d'un plaisir. Depuis notre entrée à la Faculté, tous nos maitres nous ont prodigué leur enseignement et leurs conseils ; en guidant nos pas dans la science médicale, ils nous ont appris aussi les droits

qu'elle confère et les devoirs auxquels elle nous oblige. Qu'ils reçoivent ici l'hommage public de notre gratitude. Quelques-uns de nos maîtres voulurent bien être aussi pour nous des amis et des conseillers. Ils me comprendront sans que je les nomme ; à eux, j'ai voué depuis longtemps une très vive reconnaissance et une très respectueuse amitié ; j'espère et je souhaite qu'il me soit un jour donné de le leur prouver autrement qu'en paroles.

HISTORIQUE

L'opération que nous étudions ici n'est pas de date récente. D'après l'étude historique de Sichel, à l'érudition duquel nous avons fait de nombreux emprunts, l'aspiration se trouve, pour la première fois, mentionnée dans le *Continens* de Rhazès, médecin persan, qui vivait au IXe siècle : *Et aliqui aperuerunt sub pupillam, et extraxerunt cataractam ; et potest esse cum cataracta est subtilis ; et cum est grossa, non poterit extrahi, quia humor egrederetur cum ea. Et aliqui loco instrumenti posuerunt concilum vitreum ; et sugendo eam suxerunt albugineum cum ea.* (Rhazès, *Continens,* lib. II, trad VI, c. II, éd. Surian. Venet. 1542, in-fol. p. 50, 2e colonne).

A peu près vers la même époque, on trouve dans un « *Traité sur les maladies des yeux* », d'Isa-ben-Ali, oculiste de Bagdad, le dessin et la description d'une aiguille creuse et ouverte à son extrémité inférieure, et destinée aussi à l'extraction du cristallin par aspiration. Cet instrument était généralement dénommé « Aiguille de Khorasan ».

D'autre part, Abou'-l-Kasim (Albucasis) signale, vers la fin du XIe siècle, un procédé nouveau d'extraction de la cataracte par succion qu'il tient, dit-il, d'un habitant de l'Irak, où ce procédé est d'usage courant.

Quant à Avicenne, quoi qu'en dise Guy de Chauliac, il n'a jamais parlé de la succion.

Si l'on considère que l'Irâk et le Khorassan sont deux provinces de la Perse, que, de plus, Rhazès étant originaire

de Raï en Khorassan, était bien un médecin persan, on en arrive à cette conclusion bien naturelle, que c'est aux Persans qu'il faut attribuer l'invention de cette méthode opératoire.

Les Grecs ne connurent ni ne pratiquèrent l'aspiration ; et il faut arriver jusqu'au XVe siècle pour la voir reparaître dans la littérature. Quelques auteurs en revendiquèrent à peu d'intervalle la paternité.

Le premier d'entr'eux, Galeatius de Sancta Sophia, qui s'était fait un nom parmi ses contemporains comme traducteur et commentateur du neuvième livre de l'*Al-Mansouri*, de Rhazès, se déclare expressément l'inventeur de la méthode par succion. Affirmation au moins étrange et, en tous cas, sujette à caution, le commentateur de Rhazès ne pouvant vraisemblablement ignorer le *Continens* du même auteur. Au reste, son invention serait restée dans le domaine de la théorie pure, puisque, de son propre aveu, il n'a jamais pratiqué l'opération en question sur le vivant.

Plus tard, un des maîtres de cette Ecole, et non des moindres, Guillaume Rondelet, décrit un procédé nouveau évidemment emprunté aux Arabes, bien que l'auteur n'en fasse pas mention. « Si la cataracte, dit-il (*Gulielmi Rondelitii, method. curand. morbor.* Paris, 1575, in-8°, p. 135 verso) n'est qu'à son début, et qu'elle ne consiste que dans de l'eau.... on pourrait aussi la traiter chirurgicalement en confectionnant l'instrument suivant : qu'on fasse une aiguille creuse comme un tuyau ou un tube. Afin qu'elle perce plus facilement la cornée et pénètre, on l'arrange comme une plume à écrire. On introduit dans l'œil, de manière qu'il remplisse exactement la plaie, et que l'air ne puisse passer à côté, et en suçant l'aiguille on attire par elle l'eau de l'œil ».

Hercule de Saxonia ne fait que copier la description de Rondelet, et c'est sur cet article de son contemporain que

Claudini de Bologne juge et rejette la méthode du professeur de Montpellier.

Vers le milieu du XVIIme siècle un alchimiste milanais, célèbre dans la chronique scandaleuse de l'époque, Burrhus ou Borri, décrit, en négligeant de citer ses prédécesseurs, un procédé d'aspiration qui ne diffère de tous ceux que nous avons énumérés que par un petit détail d'instrumentation, et dont il réclame la paternité pour lui et pour un certain Mathioli, chirurgien italien assez obscur.

Il est évident que, comme ses prédécesseurs du XVe et du XVIme siècle, il n'a fait que ressusciter un procédé déjà très ancien en négligeant d'en indiquer la source.

L'originalité de tous ces auteurs est d'autant plus douteuse que leurs contemporains n'ignoraient pas les œuvres de Rhazès ou d'Albucasis et que les procédés de ceux-ci sont signalés par leurs commentateurs, entr'autres Arculan et Andrea della Croce.

Lanzweerde, au XVIIIme siècle, décrit et recommande le procédé de Borri et ne fait que modifier quelques détails de technique.

A partir de cette époque, l'aspiration disparaît à nouveau de la littérature et de la pratique médicales, et ce n'est qu'en 1847 que Laugier, croyant faire une découverte, décrit son procédé d'aspiration de la cataracte. Nous ne mentionnerons que pour mémoire la polémique qui suivit la publication de l'article de Laugier et les revendications vraiment peu fondées d'un médecin italien Armati, au nom de son maître Pecchioli.

Le procédé de Laugier, s'il ne constitue pas une nouveauté, diffère cependant de la méthode préconisée par les anciens en ce que le médecin français substitue à la succion l'aspiration mécanique au moyen d'un corps de pompe adapté à une aiguille creuse. Il faisait la ponction en arrière

de l'iris et arrivait sur le cristallin à travers la capsule postérieure ; nous verrons plus loin que l'aspiration mécanique est notablement inférieure à l'aspiration-succion, qui fait l'objet de notre étude.

En 1853, Desmartis, de Bordeaux, préconisa de nouveau l'aspiration-succion et décrit un nouvel instrument essentiellement constitué par un tube métallique creux terminé par une aiguille.

Malgré les bons résultats obtenus par l'aspiration, celle-ci est, après Laugier et Desmartis, à peu près oubliée par les chirurgiens français au profit de l'extraction ou de la discision. Il n'en est pas de même en Angleterre, où Bouman, Teale, Samuel, Hey, Hucke, Bader, Carter, etc., continuent à pratiquer cette opération, qu'ils jugeaient bonne. Teale décrivit et fit construire un instrument, la « succion curette » qui diffère fort peu de celui qui est aujourd'hui en usage. Nous devons aussi à Bowman un appareil à aspiration mécanique qui est encore en usage de nos jours.

Après plus de trente ans d'oubli, l'aspiration reparaît en France en 1882, et Ausset dans sa thèse inaugurale préconise cette opération, dont il vante la facile exécution et les bons résultats. Trois ans plus tard, l'aspiration fut de nouveau remise en honneur par les communications de Coppez et de Redard à la Société française d'ophtalmologie.

Coppez communiqua 80 observations de cataractes molles opérées par aspiration ; dans 4 cas seulement, les tentatives furent infructueuses.

L'auteur laisse au médecin la liberté de choisir entre l'aspiration succion et l'aspiration mécanique. Nous essaierons de montrer plus loin que ces deux méthodes ne sont nullement équivalentes.

Redard, se basant sur les observations des auteurs et sur sa propre expérience, préconisa fortement l'aspiration dans

les cataractes molles, mais l'aspiration-succion, et présenta un instrument sur la description duquel nous reviendrons ultérieurement.

Dans son *Traité des maladies des yeux*, de Wecker mentionne aussi l'aspiration et signale une modification apportée par lui à l'appareil de Bowman. Toutefois, il n'hésite pas à condamner l'aspiration.

Tous les auteurs qui jusqu'ici ont préconisé l'aspiration, en ont limité les indications aux cataractes molles congénitales ou spontanées, et aux cataractes traumatiques accidentelles.

Encouragé par les résultats favorables qu'elle donnait dans cette dernière variété de cataractes, notre maître, M. le professeur Truc, fut amené à l'appliquer aussi à l'extraction de la cataracte traumatique opératoire préliminaire à la suppression du cristallin chez les forts myopes. Satisfait des résultats, il en recommanda vivement l'emploi dans une note publiée récemment dans la *Clinique ophtalmologique*.

Avec quelques mois de priorité, la même idée était aussi venue à deux auteurs étrangers, Rogman (de Gand) et Frœlich (de Berlin). Le premier, dans un mémoire publié en 1899, communique 25 observations de myopie forte, opératoirement traitée à l'aide de la succion. Nous verrons plus loin quelles conclusions favorables à l'opération on peut tirer de la lecture de ce travail.

Enfin, dans la discussion qui fait suite au rapport de Pflüger, Rohmer prit la parole et dit qu'il avait souvent employé l'aspiration.

Mais, tandis que notre maître, ainsi que Frœlich et Rogman la considèrent comme une opération primaire et systématique, Rohmer ne l'emploie que dans « l'intervention secondaire qu'on pourra rarement éviter. »

OBSERVATIONS

Observation Première.

(Recueillie à la clinique ophtalmologique de Montpellier).

C... Clémence, 23 ans.

Vue toujours courte ; s'affaiblit progressivement.

$VOD = \frac{2}{50} - 19^d = 0,2.$

$VOG = \frac{1}{10}$ avec $180^\circ - 2 - 15^d = 0,2$.

Opération OD : Large discision et, quatre jours après, succion.

Exeat le sixième jour : Vision bonne de loin, mais gênée par un débris capsulaire central.

Extraction du débris capsulaire. Sort 4 jours après, pour affaires urgentes.

$VOD = 0,1$ avec $90^\circ + 3 = 0,2$.

La pupille est très noire, et la vision, les troubles opératoires disparus, gagnera certainement encore.

Observation II

(Recueillie à la clinique ophtalmologique de Montpellier).

S... Ernest, 18 ans, menuisier.

Grand-père fortement myope.

Myopie depuis l'enfance, progressive ; travaille avec des verres, difficilement.

$VOD = \frac{2}{50} - 13$ d. $= \frac{4}{10}$

$VOG = \frac{2}{50} - 13$ d. $= \frac{3}{10}$

Pas d'astigmie appréciable ; pas de lésions ophtalmoscopiques.

Opération OG : Succion après deux discisions à 4 jours d'intervalle.

Exeat 8 jours après. Bon état oculaire et visuel, malgré quelques débris cristalliniens. Malade non revu pour son acuité visuelle.

Observation III

(Due à l'obligeance de M. le professeur Truc).

B... Urbain, 20 ans.

Myopie depuis l'enfance, progressive.

VOD 15° — 2,50 — 12 : $= \frac{2}{10}$

VOG : 165° — 2, 75 — 12 $= \frac{2}{10}$

Pas de staphylomes postérieurs.

Opération par succion OD après deux discisions ; exeat 10 jours après.

VOD + 1 $= \frac{3}{10}$

Observation IV

(Due à l'obligeance de M. le professeur Truc).

P... Marie, 21 ans.

Myopie depuis enfance, progressive.

VOD — 25 d. $= \frac{2}{10}$

VOG — 26 d. $= \frac{3}{40}$

Larges staphylomes postérieurs et plaque atrophique maculaire ; récemment, hémorragie maculaire gauche.

Opération OG : après deux discisions, succion.

Pupille noire. Astigmie opératoire de 6 dioptries.

Part 8 jours après, avec vision faible en voie d'amélioration. Actuellement, portée visuelle très augmentée, mais vision centrale encore faible à cause des troubles maculaires persistants.

Observation V

(*In* Traitement opératoire de la myopie par le Dr Rogman).

Lucie V. D. S., 35 ans, Gand.

Myopie de 17 d. environ, des deux côtés. A l'œil droit, qui est le meilleur, l'acuité visuelle au moyen d'un verre — 16 d. est de $\frac{5}{20}$ difficilement.

14 novembre 1896. OG discision préparatoire.

26 novembre 1896. OG. Extraction par succion.

14 décembre 1896. OG. Opération de cataracte secondaire.

9 novembre 1898. OD sans verre à distance $S = \frac{1}{50}$

OG, sans verre à distance $S = \frac{3}{50}$

Avec + 5 d + 1,50, 150° à distance $S = \frac{5}{10}$

Avec + 11., lit le n° 1 de Snellen à 0,30 cent. de distance.

Observation VI

(Rogman, *loc. cit.*)

Sophie V. D. W., 21 ans, Biervliet.

Environ 19 D. de myopie des deux côtés ; de l'œil gauche avec — 16 d. $V = \frac{3}{50}$

6 février 1897. OG : discision préparatoire.

12 février 1897. OG : Extraction par succion.

2 juillet 1897. OG. Sans verres ou avec + 1 d. également $V = \frac{5}{20}$

Avec + 5,5 d. lit à 0,25 centimètres Snellen 1,25.

12 novembre 1897. OG. Skiascopiquement — 0,5 d. axe vertical ; avec ce verre $S = \frac{5}{15}$; sans verre $\frac{5}{20}$.

Observation VII

(Rogman, *loc. cit.*).

Isidore D. W., 22 ans, Oostacker.

OD : Skiascopiquement — 16 d. dans le diamètre le moins myope.

OG : de même — 19 d. dans le diamètre le moins myope.

OG discision préparatoire le 20 mars 1897.

OG : Extraction par succion le 24 mars 1897.

OG : Discision secondaire le 15 avril 1897.

20 avril 1897. OG sans verre $S = \frac{5}{30}$

8 avril 1898. OG sans verre $S = \frac{5}{20}$ difficilement.

Le sujet a eu des hémoptysies ; il est manifestement atteint de tuberculose pulmonaire.

Observation VIII

(Rogman, *loc. cit.*).

Epouse Léonard L., 31 ans, Gendbrugge.

Des deux côtés, choroïdite du pôle postérieur et taches hémorragiques. Phénomènes d'asthénopie marqués spécialement à gauche.

De l'œil gauche avec — 20 d., de l'œil droit avec — 16 d., l'acuité visuelle est de $\frac{5}{20}$

Skiascopiquement OG — 21 d. — 1 d. 135°.

10 mars 1897. OG, première discision préparatoire.

15. — OG, seconde discision préparatoire.

25. — OG, extraction par succion.

30 avril — OG, Discision de cataracte secondaire.

8 mai — OG, skiascopiquement + 1 d., + 1 d. Axe vertical.

Avec ce verre ou avec + 2 d. cyl. axe vertical indifféremment, $S = \frac{5}{20}$

26 octobre 1897. Dans l'œil opéré les phénomènes d'asthénopie ont diminué; ils ont augmenté de l'autre œil.

OG sans verre $S = \frac{5}{20}$ difficilement.

9 septembre 1898. OG. Sans verre $S = \frac{5}{20}$. Skiascopiquement, on trouve + 1,25 d. + 0,5 d. axe vertical : ce verre n'améliore la vision que très légèrement.

18 novembre 1898. Exactement mêmes résultats d'examen. Le sujet n'a absolument plus à se plaindre d'asthénopie dans l'œil opéré.

12 décembre 1898. OG. Sans verre $S = \frac{5}{30}$

Observation IX

(Rogman, *loc. cit.*).

Julien D., 16 ans, Poperinghe.

OD. Myopie — 22 d. et astigmie. — OG myopie — 19 d. — 3 d. 135°.

10 mai 1897. OG. Discision préparatoire.

15 mai 1897. OG. Extraction par succion.

2 juillet 1897. OG. Avec un verre + 2 D, S = $\frac{5}{15}$. Avec + 6 d, lit Snellen 0,8 à 0,25 centimètres.

22 septembre 1898. Sans verre de l'œil gauche à 5 mètres de distance, lit sur l'échelle de Snellen. B, D, E, T, B, R, E, donc $\frac{1}{15}$ difficilement.

Avec + 1 d. sphérique, lit $\frac{5}{15}$ aisément ; avec 6 d. sphérique, lit n° 1 de Snellen à 0,18 centimètres.

Observation X

(Rogman, *loc. cit.*).

Evariste C., 38 ans, Ruyen.

OD — 16 d. Avec ce verre $\frac{5}{20}$

1er juin 1897. OD. Discision préparatoire.

8 juin 1897. OD. Extraction par succion.

25 juin 1897. OD. Avec un verre + 2,75 sphérique S = $\frac{5}{15}$

24 septembre 1897. OD. Avec un verre + 4 d. sphérique S = $\frac{5}{10}$

9 mars 1898. Le sujet se présente avec un décollement de la rétine qui s'est produit depuis deux jours.

Observation XI

(Rogman, *loc. cit.*).

Prosper V , 17 ans, Schellebelle.

OG — 22 d. — OD. — 18 d. Avec ces verres OG S = $\frac{5}{30}$

OD S = $\frac{5}{20}$

20 juillet 1897. OG. Discision préparatoire.

24 juillet 1897. OG. Extraction par succion

10 août 1897. Emmétropie S = $\frac{5}{50}$

15 octobre 1897. OG, sans verre S = $\frac{5}{20}$ avec + 4 d. sphériques, lit Snellen n° 1 à 0,20 centimètres.

14 janvier 1898. Situation identique.

Observation XII

(Rogman, loc. cit.).

Raymond V. D., 16 ans, Zele.

OD — 14 d. — 3 d. 150°. OG — 9 d. — 6 d. 20°. Avec ces verres, OD S = $\frac{5}{50}$ — OG S = $\frac{5}{15}$ difficilement.

11 août 1897. OD. Discision préparatoire.

18 août 1897. OD. Extraction par succion.

4 novembre 1897. OD + 1,5 d. + 1,5 d. 90° skiascopiquement. Sans verre S = $\frac{5}{30}$; le verre correcteur n améliore pas la vision.

Observation XIII

(Rogman, *loc. cit.*).

Marie V. P., 22 ans, Hauteur Saint-Liévin.

OD : — 22 d. et astigmie. OG : — 23 d. et astigmie ; avec — 22 d. l'acuité visuelle est de $\frac{5}{30}$ des deux côtés. Après instillations atropiniques, on trouve OG — 22 d. — 2 d. 35°,

6 septembre 1897. OG. discision préparatoire.

10 septembre 1897. OG. Extraction par succion.

29 septembre 1897. OG : avec : 4,5 d. sphérique $S = \frac{5}{30}$

2 octobre 1897. OG : sans verre $S = \frac{5}{30}$

23 octobre 1897. OG; sans verre $\frac{5}{30}$; skiascopiquement on trouve : — 1,5 d. — 2 d. 0°; avec ce verre $S = \frac{5}{20}$

25 novembre 1897. Même situation skiascopiquement $S = \frac{5}{20}$ avec ou sans verre correcteur.

Observation XIV

(Rogman, *loc. cic.*).

Madame D. S. 36 ans, Bruges.

OD : — 21 d. — OG : — 21 d. — 2 d. 45°. Choroïdite du pôle postérieur. Phénomènes d'asthénopie assez forts des deux côtés.

9 septembre 1897. OG. Discision préparatoire.

21 septembre 1897. OG. Extraction par succion.

10 octobre 1897. OG. Avec — 3 d. sphérique $S = \frac{5}{30}$

3 janvier 1898. OG. Avec un verre $S = \frac{5}{30}$. Avec un verre — 2 sphérique $S = \frac{5}{20}$ et quelques lettres de $\frac{5}{15}$

26 juin 1898. OG. Situation identique.

Observation XV

(Rogman; *loc. cit.*),

Elodie D. V., 15 ans, Saint-Nicolas.

Myopie — 30 d., skiascopiquement des deux côtés. Avec

un verre — 24 d. sphérique, voit à peu près $\frac{3}{20}$ des deux côtés. Mesurée ophtalmométriquement, la surface cornéenne montre 46 d. dans toutes les directions. A droite, on voit à l'ophtalmoscope une petite tache paramaculaire, comme une ancienne hémorragie avec, autour, une certaine raréfaction du pigment choroïdien.

15 octobre 1897. Discision préparatoire. OG.

27 octobre 1897. OG : Extraction par succion. En retirant l'instrument, un petit filament d'humeur vitrée.

21 décembre 1897. Le cristallin ne s'est pas entièrement résorbé encore. Sans verre S = $\frac{5}{30}$

22 juin 1898. Opération de cataracte secondaire.

25 juin 1898. Skiascopiquement — 3,5 d. — 1 d. 90°. Avec ce verre S = $\frac{5}{15}$

Observation XVI

(Rogman, *loc. cit.*).

Achille V., 22 ans, Seveneecken.

Par la skiascopie, on trouve OD : — 20 d. — 1 d. 150° et OG : — 20 d. — 1 d. 30°. Avec ces verres ou avec — 18 d. indifféremment S = $\frac{5}{30}$. (Le sujet lit B, C, E).

11 mai 1898. OD : Discision préparatoire.

21 mai 1898. OD : Extraction par succion.

12 juillet 1898. OD : Sans verre S = $\frac{5}{30}$. Avec un verre + 1,5 d + 2 d. 80°, la vision égale $\frac{5}{20}$

13 août 1898. Sans verre S = $\frac{5}{20}$ facilement.

8 septembre 1898. Sans verre $\frac{5}{20}$ facilement.

Avec + 1 d. + 2 d. 80° la vision = $\frac{5}{15}$ facilement.

6 octobre 1898. Sans verre = $\frac{5}{20}$. Avec + 1 d. + 2 d. 80°. S = $\frac{5}{10}$ avec un peu de difficulté.

Observation XVII.

(Rogman, *loc. cit.*)

François V. D. P., 21 ans, Hemelveerdigem.

OG : — 22 d. — 1 d. 15°. OD : — 16 d. à peu près juste. Avec — 22 d. lit à gauche $\frac{5}{50}$; avec — 16 d. lit à droite $\frac{5}{50}$. A l'ophtalmomètre, on trouve du côté droit diamètre horizontal 47 d., diamètre vertical 48 d ; du côté gauche au degré 165° Javal, 49 d., perpendiculairement à ce degré 47 d.

21 décembre 1897. OG. Discision préparatoire.

4 janvier 1898. OG. Extraction par succion.

8 février 1897. Skiascopiquement—Cyl. 2, 5 d., axe horizontal. Avec ou sans ce verre S = $\frac{5}{30}$.

10 février 1898. Discision cataracte secondaire.

7 mars 1898. OG : — 1, 5 d. — 1,5 d, 0°. Ce verre n'améliore pas la vision, qui est de $\frac{5}{20}$.

22 juillet 1898. Situation identique. Avec un verre + 3 d. lit les caractères 0.8 de Snellen à 0,30 centimètres.

Observation XVIII

(Rogman, *loc. cit.*)

Joseph J., 24 ans, Gand.

On trouve — 15. d. O° des deux côtés. Avec ce verre $S = \frac{5}{15}$ des deux côtés.

19 janvier 1898. OD. Discision préparatoire.

5 février 1898. OD. Extraction par succion.

13 février 1898. OD : Couches corticales, skiascopiquement, 2 cyl. d. axe vertical.

24 fevrier 1898. OD : $S = \frac{5}{20}$

19 mars 1898. OD : même acuité. Les verres n'apportent pas d'amélioration.

Observation XIX

(Rogman, *loc. cit.*)

Jules V. P., 16 ans, Cruyshautem.

OG : — 19 d.; OD : — 19 d. — 1 d. O°. A l'ophtalmomètre on trouve des deux côtés dans le diamètre horizontal, 45,5 d., dans le diamètre vertical, 46 d.

19 février 1898. OD : discision préparatoire,

26 février 1898. OD : extraction par succion.

16 mars 1898. OD : sans verre, $S = \frac{5}{20}$

6 avril 1898 OD : même situation.

20 avril 1898. OD : Skiascopiquement + 2,5 d. Avec ce verre $S = \frac{5}{15}$

Observation XX

(Rogman, *loc. cit.*)

Joseph G., 30 ans, Looz.

OG ; — 8 d. sphérique. OD : — 14 d. — 3 d. 90°.

31 mai 1898. OD : discision préparatoire.

11 juin 1898. OD : Extraction par succion.

22 juin 1898. OD : avec un verre + 3 d. S = $\frac{5}{15}$ difficilement.

26 juin 1898. OD : même situation. Sans verre S = $\frac{5}{50}$

Observation XXI

(Rogman, *loc. cit.*)

Madame L., 32 ans, Gendbrugge (voir observation VIII).

OD : — 16 d. sph. Tache hémorragique ancienne, paracentrale. Phénomènes d'asthénopie persistante.

17 mai 1898. OD : Discision préparatoire.

28 mai 1898. OD : Extraction par succion.

18 novembre 1898. OD : Skiascopiquement, OD : + 3.5 d. + 1. 0°; avec ce verre, S = $\frac{5}{50.}$ Les phénomènes d'asthénopie persistent toujours.

Observation XXII

(Rogman, *loc. cit.*)

Emma W., 14 ans, Roulers.

OG : — 17 d. sans astigmie. OD : — 3, 5 d.

25 août 1898. OG : Discision préparatoire.

3 septembre 1898. OG : Extraction par succion.

20 septembre 1898. OG : Sans verre S $= \frac{5}{50.}$ Avec + 2,5 + 2 d. 90°, S $= \frac{5}{10.}$

14 novembre 1898. OG : Sans verre S $= \frac{5}{30.}$ Avec un verre + 2, 5 d. + 2 d. 90° S $= \frac{5}{10.}$

OD : Sans verre $\frac{3}{50.}$ Avec un verre — 3,5 sph. S $= \frac{5}{10}$.

Observation XXIII

(Rogman, *loc. cit.*)

Elisa P., 16 ans, Malveren.

OD : 14 d. — 2,5 d. 160°. OG : 9 d. — 1,75 d. 0°.

15 novembre 1898. OD : première discision préparatoire.

2 décembre 1898. OD : seconde discision préparatoire.

5 décembre 1898. OD : Extraction par succion.

12 décembre 1898. OD : + 2 d. + 3 d. 45°. L'acuité visuelle, qui est de $\frac{5}{30}$, n'est pas améliorée par le verre correcteur.

16 décembre 1898. Même situation.

Observation XXIV

(Rogman, *loc. cit.*)

Léonie D. K., 26 ans, Baerle.

Par l'examen skiascopique et par l'essai subjectif, on trouve OD : — 13 d. A gauche, — 18 d. par la skiascopie et — 16 d, par l'essai avec les verres. A gauche existe une choroïdite centrale sous forme d'une déchirure à peu près verticale.

16 novembre 1898. OG. Discision préparatoire.

26 novembre 1898. OG. Extraction par succion.

5 décembre 1898 : dépôts cyclitiques au secteur inférieur de la face postérieure de la cornée ; troubles localisés du vitré, pas de photophobie, pas de douleurs, pas de symptômes inflammatoires externes. Tn.

17 décembre 1898. OG. Les dépôts et les troubles de l'humeur vitrée diminuent rapidement. Skiascopiquement, on trouve — cyl 1 d. axe horizontal. Sans verre correcteur à 5 mètres, le sujet lit B, D, E, T, B, R, donc $S = \frac{5}{20}$; avec le verre correcteur $S = \frac{5}{15}$, difficilement.

10 janvier 1899. Tous les symptômes de cyclite ont disparu. Sans verre, $S = \frac{5}{10}$; avec + 4 d., le sujet lit les caractères les plus fins des optotypes de Snellen.

TECHNIQUE

Technique de l'aspiration-succion.

La technique de l'aspiration-succion est fort simple. Des divers instruments successivement préconisés, deux seuls sont encore employés de nos jours ; celui de Teale et celui de Redard. Nous allons les décrire. Mais nous dirons auparavant un mot d'un instrument qui présente, à défaut d'autre chose, un réel intérêt local : nous voulons parler de celui de Rondelet, l'un des maîtres de cette école.

L'instrument du professeur montpelliérain est ainsi décrit par son auteur : « Qu'on fasse une aiguille creuse comme un tuyau ou un tube, afin qu'elle perce plus facilement la cornée, on l'arrange comme une plume à écrire ». La *fig. 1*, faite d'après ces indications, donnera une idée de l'instrument de Rondelet.

L'instrument de Pridgin Teale (*fig. 2*) ne diffère guère de celui que présenta Redard, en 1885. Il consiste en un cylindre de verre d'une longueur de 8 centim. environ et d'un diamètre de 6 à 7 millim. Ce cylindre porte à l'une de ses extrémités une curette exactement semblable à celle de l'instrument de Bowman, et à l'autre un tube en caoutchouc de 25 à 30 centim, terminé par une embouchure en métal ou en ivoire[1].

Celui de Redard (*fig. 3*) a sur ses prédécesseurs l'avantage

[1] Ausset ; Traitement de la cataracte molle par la méthode de l'aspiration ; Th. Paris, 1882, pag. 38.

d'être d'un prix modique, d'une asepsie facile et d'un maniement aisé. Le voici tel qu'il est décrit par l'auteur[1].

« Cet instrument se compose d'une canule en métal plate, et dont l'orifice est plus large que celle de Bowman. Cette canule, reliée à un tube de verre de 12 centim. servant de corps de pompe, peut se dévisser et être remplacée, si on le désire, par une canule piquante. Elle peut être nettoyée facilement et plongée dans les liquides antiseptiques.

» Le tube en verre se continue avec un tube en caoutchouc d'une certaine longueur et terminé par un autre tube en caoutchouc destiné à être placé dans la bouche de l'opérateur.

» A l'union des deux tubes, on peut placer une petite quantité de coton antiseptique.

» Dans le but d'éviter l'introduction de l'air dans l'instrument, nous avons fait placer dans le tube en caoutchouc une soupape qui laisse l'aspiration absolument libre et qui empêche le retour de l'air dans l'instrument ».

Ainsi construit, l'instrument présente deux légers inconvénients : la lumière de la canule est trop faible ; les masses cristalliniennes tant soit peu volumineuses l'obstruent facilement ; de plus, l'orifice de cette canule étant placé un peu loin de son extrémité inférieure, il s'ensuit qu'une trop longue portion de l'instrument pénètre sans aspirer. Instruit par quelques essais laborieux, notre maître, M. le professeur Truc, fit élargir la lumière de la canule et rapprocher l'ouverture de l'extrémité inférieure de l'instrument, et il n'a depuis eu qu'à se louer de son emploi.

L'œil étant préparé et cocaïnisé comme d'habitude et après dilatation pupillaire préalable par l'atropine, on fait en haut, en dehors ou en bas et en dehors, avec le couteau triangulaire,

[1] Redard ; Note sur les procédés opératoires à employer pour la cataracte molle, *Soc. franç. d'Ophtalmologie*, 1885, pag. 172-176.

Fig. 1

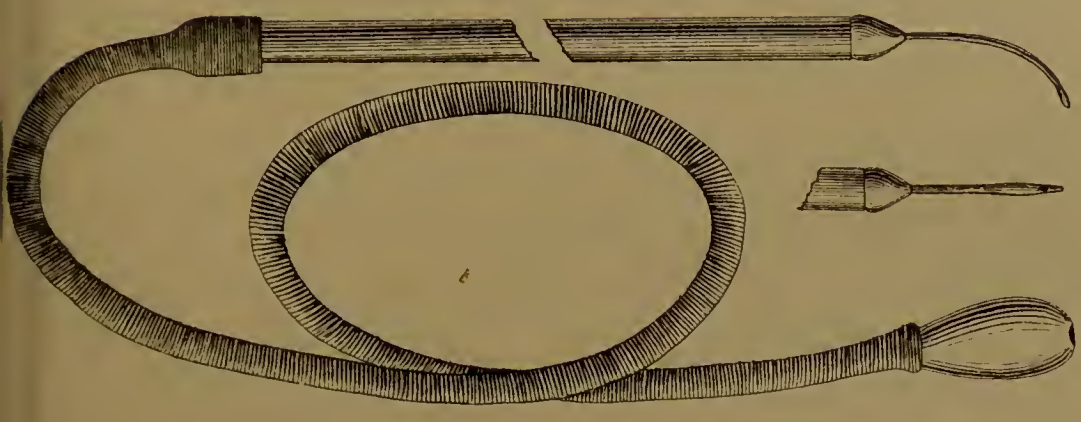

Fig. 2



Fig. 3

une incision de 3, 4 ou 5 millimètres. Avec la pointe du couteau, on ouvre largement le sac capsulaire et on introduit la canule de l'aspirateur, l'ouverture de la canule étant tournée en avant et maintenue soigneusement dans l'aire pupillaire.

On aspire lentement les masses cristalliniennes ; en une minute environ, on les voit disparaître et la pupille devient noire ; si quelques masses restent encore, on tâche de les aspirer et l'on ne s'arrête que lorsque la pupille est tout à fait noire. On applique sur l'œil opéré le pansement habituel de la cataracte.

Le traumatisme oculaire étant minime, les suites de l'opération sont généralement très bénignes et très simples; au bout de 3 ou 4 jours, il ne reste pas trace de l'incision cornéenne.

Néanmoins, on a signalé consécutivement à l'aspiration-succion un certain nombre de complications.

Il faut citer d'abord la hernie de l'iris, qui, si elle se produisait fréquemment, serait ici aussi le point noir de l'opération. Cette complication est excessivement rare et facile à éviter avec un peu de prudence.

On a signalé aussi des hémorragies ; cet accident n'est guère à craindre, si l'on pratique l'aspiration avec la prudence et la lenteur nécessaires. Le plus souvent, tout se réduit à un peu d'hyphéma qui se résorbe facilement.

L'issue du vitré peut parfois compliquer l'aspiration-succion.

Lorsqu'elle est discrète, elle ne présente aucune gravité ; on l'évitera, du reste, facilement en opérant sans à-coups et en maniant la canule avec légèreté et précision.

L'aspiration de l'iris venant boucher l'orifice de la canule est plutôt un accident opératoire qu'une complication ; on n'aura guère à s'en préoccuper, si l'on observe le précepte

signalé plus haut de maintenir soigneusement la canule dans l'aire pupillaire.

Enfin, on peut voir survenir des inflammations plastiques, exsudatives ou suppuratives de l'iris ; elles relèvent toutes de l'infection et sont dues à une faute d'asepsie qu'il est facile d'éviter de nos jours.

INDICATIONS

Indications, avantages et résultats de l'aspiration-succion dans les cataractes traumatiques opératoires(myopiques).

Ainsi que nous l'avons fait remarquer dans notre historique, l'application de l'aspiration-succion à la cure opératoire de la myopie est d'origine toute récente. Il semble bien cependant que ce soit là le domaine par excellence de l'aspiration, et que cette méthode doive donner ici le maximum de bons résultats.

On sait, en effet, que toutes les indications de l'aspiration-succion peuvent être ramenées à une seule : il ne faut appliquer cette méthode qu'aux cataractes dans lesquelles le cristallin tout entier est transformé en une masse molle et diffluente, en un mot qu'aux cataractes molles.

Or, on est, dans le cas qui nous occupe, en présence de la cataracte molle idéale. On en connaît exactement l'âge. On ne sera donc jamais arrêté au cours de l'opération par la présence d'un noyau scléreux ; on produit cette cataracte avec le minimum de traumatisme oculaire, et selon toutes les règles de l'asepsie et de l'antisepsie modernes; on est donc, de ce fait, à l'abri de la réaction plus ou moins vive que pourrait fournir un œil ébranlé par un traumatisme, dont on ne connaît souvent pas autre chose que les effets.

Enfin, on n'aura pas à craindre ici la production de synéchies postérieures si fréquentes dans les cataractes trauma-

tiques accidentelles, puisque la discision préalable est suivie de l'extraction dans un délai de quatre jours environ.

Aussi, M. le professeur Truc voit-il avec Frœlich et Rogman, dans cette catégorie de cataractes, celles qui lui paraissent le plus nettement justiciables de la méthode. Les observations que nous relatons plus loin le montrent mieux que toute hypothèse théorique. Et si Rohmer a préconisé l'aspiration dans les cataractes opératoires secondaires, il nous paraît qu'il y a un réel avantage à l'adopter primairement, systématiquement dans le traitement chirurgical de la myopie.

Si l'on s'en tient à la discision pure et simple, on pourra espérer quelques bons résultats chez les sujets jeunes; mais outre que l'opération devra souvent être répétée plusieurs fois, la résorption des masses cataractées est lente, irrégulière, impossible à régler et non toujours sans danger.

L'extraction d'une cataracte molle n'est pas non plus toujours une opération facile ; le plus souvent, il faudra pratiquer l'iridectomie et l'on devra, pour faire la toilette pupillaire, avoir recours à la curette, ce qui est toujours périlleux; enfin on sera plus exposé à voir se produire des cataractes secondaires, d'où la nécessité d'une nouvelle intervention ; c'est là une perte de temps et l'insuccès apparent sera d'un mauvais effet moral sur le malade.

L'aspiration-succion ne présente aucun de ces inconvénients : elle évite de recourir à l'iridectomie, ce qui est important au point de vue esthétique et au point de vue des fonctions ultérieures, le malade pouvant en partie suppléer à son accommodation perdue par ses contractions pupillaires.

Elle abrège notablement le traitement ; au bout de trois ou quatre jours, il ne reste plus traces de la minime kératotomie, et l'astigmatisme qui en résulte est en général insignifiant.

Enfin elle expose moins que toute autre méthode aux accidents infectieux, aux hernies ou enclavements de l'iris, aux enclavements de la membrane hyaloïdienne, responsables de la plupart des décollements rétiniens consécutifs, et surtout aux cataractes secondaires.

Pour toutes ces raisons, nous pensons, ainsi que l'enseigne notre maître, que c'est dans les cataractes opératoires myopiques non seulement que l'aspiration réalise le maximum de ses avantages mais encore qu'elle trouve, toutes proportions gardées, ses plus fréquentes indications.

Les résultats que fournit l'aspiration-succion viennent, du reste, à l'appui de ces conclusions.

Si nous considérons les observations que nous avons rapportées ici, nous verrons que la guérison opératoire survient ordinairement, au bout de trois ou quatre jours. Dans la discision, au contraire, il faut compter, même dans les cas les plus favorables, sur quelques semaines et le plus souvent sur trois ou quatre mois.

Sur les 23 observations que nous apportons, il ne s'est produit que cinq fois une cataracte secondaire, soit une moyenne de 20 %. Si l'on considère que la production d'une cataracte secondaire n'augmente que de quelques jours la durée du traitement, on verra quel bénéfice énorme de temps on a encore sur la discision.

Dans aucune de nos observations, nous n'avons eu à relever des accidents infectieux. Dans un seul cas (Obs. X) s'est produit un décollement de la rétine qui a entraîné la perte de l'œil.

Dans la grande majorité des cas, l'amélioration de l'acuité visuelle a été très considérable. Même dans les cas les plus défavorables, c'est-à-dire dans ceux qui se compliquaient d'altérations profondes (staphylomes postérieurs, choroïdite, foyers hémorragiques), l'acuité visuelle a été améliorée. Dans

aucun cas, elle n'a été inférieure à ce qu'elle était avant l'opération.

Enfin, nous avons noté une seule fois sur 24 cas seulement une déchirure de membrane hyaloïdienne avec issue du vitré.

Diminution de la plaie cornéenne, extraction plus complète des masses cataractées, toilette pupillaire plus parfaite, rareté des opérations secondaires et des complications infectieuses ou autres, résultats fonctionnels et esthétiques plus avantageux, diminution énorme de la durée du traitement, tel est donc le bilan de l'aspiration-succion.

Nous espérons que cette méthode rentrera plus largement dans la thérapeutique oculaire, et qu'elle deviendra le procédé d'élection dans la cure opératoire de la myopie.

CONCLUSIONS

1° L'aspiration-succion est une opération avantageuse dans l'extraction du cristallin ;

2° L'extraction est très complète, les suites opératoires sont bénignes, et la durée du traitement notablement abrégée ;

3° L'aspiration-succion paraît donc un procédé de choix pour l'extraction myopique du cristallin.

Vu et permis d'imprimer :
Montpellier, le 21 Novembre 1901.
Le Recteur,
A. BENOIST

Vu et approuvé :
Montpellier, le 21 Novembre 1901.
Le Doyen,
MAIRET

INDEX BIBLIOGRAPHIQUE

Ausset. — Du traitement de la cataracte molle par aspiration. (Th. de Paris, 1892).

Coppez. — De l'opération de la cataracte molle par aspiration. (Compte-rendu de la Société française d'Ophtalmologie, 1885).

Cunier. — Note pour servir à l'histoire de la succion de la cataracte. (Annales d'Oculistique. Bruxelles, 1847, tom. XVII).

Desmartis. — Observation sur un cas de cataracte liquide opérée par aspiration. Description d'un nouvel aspirateur cataractal. (Revue de Thérapeutique du Midi. Montpellier, 1853, tom. IV).

Froelich. — Ueber spontane und post-operative Kurtzsichtigkeits Netzhautablœsungen. (Knapps Archiv für Augenheilkunde Berlin, 1898, tom. XXXVIII).

Greenway (H.). — Letter on suction curettes. (Brit. med. Journal. Londres, 1866, tom. I).

Greenway (H.). — An improved suction tractor. (Lancet, London, 1867, tom. I).

Hall (A.). — On extraction of soft cataract by suction. (Med. et Surg. Reporter. Philadelphie, 1866, tom. XV).

Lagoguey. — Lettre sur le traitement des cataractes molles par la succion. (Gaz. méd. de Paris, 1847, II).

Laugier. — Nouvelle méthode d'opérer la cataracte ou méthode par aspiration. (Annales d'Oculistique, tom. XVIII, 1847).

Laugier. — Nouvel Essai de l'opération de la cataracte par aspiration ou succion. (Annales d'Oculistique, tom. XX, 1847).

Magne. — De la valeur de l'opération de la cataracte par aspiration. (Annales d'Oculistique, tom. XVIII, 1847).

Pflüger. — Suppression du cristallin transparent. (Compte-rendu de la Soc. franç. d'Ophtalmologie, 1899, tom. XVII).

Redard. — Note sur les procédés opératoires à employer pour la cataracte molle. (Compte-rendu de la Soc. française d'Ophtalmologie, 1885).

Rogman. — Traitement opératoire de la myopie. (Annales d'Oculistique, tom. CXXI, janvier 1899).

Rohmer. — Discussion du rapport de Pflüger. (In Compte-rendu de la Soc. française d'Ophtalmologie, 1899, tom. XVII).

Rondelet. — Method. Curand. Morbor. (Paris, 1575.)

Sichel. — Recherches historiques sur l'opération de la cataracte par succion ou aspiration. (Annales d'Oculistique, Bruxelles, 1847, tom. XVIII).

Snell. — On the succion operation for cataract. (British med. Journal, 1876, I).

Teale. — A suction curette for extraction of soft cataract. (Opht. Hosp. Report. Londres, 1865, IV).

Truc. — L'aspiration-succion dans l'extraction myopique du cristallin. (La Clinique ophtalmologique, 1901, pag. 322).

Truc et Valude. — Nouveaux éléments d'ophtalmologie, tom. II, pag. 256 et 575.

De Wecker et Landolt. — Traité complet d'ophtalmologie, t. III.

SERMENT

En presence des Maîtres de cette Ecole, de mes chers Condisciples et devant l'effigie d'Hippocrate, je promets et je jure, au nom de l'Être Suprême, d'être fidèle aux lois de l'honneur et de la probité dans l'exercice de la Médecine. Je donnerai mes soins gratuits à l'indigent et n'exigerai jamais un salaire au-dessus de mon travail. Admis dans l'intérieur des maisons, mes yeux ne verront pas ce qui s'y passe ; ma langue taira les secrets qui me seront confiés et mon état ne servira pas à corrompre les mœurs ni à favoriser le crime.

Respectueux et reconnaissant envers mes maîtres, je rendrai à leurs enfants l'instruction que j'ai reçue de leurs pères.

Que les hommes m'accordent leur estime si je suis fidèle à mes promesses.

Que je sois couvert d'opprobre et méprisé de mes confrères si j'y manque.